CON-CIENCIA FORENSE
Investigación Legal de las Muertes
ISSN: 2960-8252 https://www.cienciaporlaverdad.com/investigacionlegaldelasmuertes

Tafonomía: la óptica desde la Patología Forense

Jacinto Pineda Carrillo[1]

[1] Instituto Anatomopatológico, Facultad de Medicina, Universidad Central de Venezuela

Médico Anatomopatólogo Ad honorem en la Sección de Micología Médica "Dr. Dante Borelli" en Instituto de Medicina Tropical "Dr. Félix Pifano" Universidad Central de Venezuela.

Introducción

El cadáver no es in sistema aislado, es una unidad compleja que forma parte de un ecosistema en donde interactúan infinidades de organismos vivos y un medio físico, esta fuerte interacción será responsable de la preservación del cuerpo o su destrucción; estos

fenómenos complejos y fascinantes pueden ser los responsables de la resolución de un caso o el aumento de la complejidad del mismo poniendo cabeza abajo al equipo de expertos; es por eso que la tafonomía forense es el conjunto de técnicas empleadas por paleontólogos, arqueólogos, antropólogos y expertos forenses con el fin de aproximarse a la secuencia de eventos que intervienen en la preservación o destrucción de un organismo desde el momento de la muerte hasta su descubrimiento. [1]

La tafonomía forense involucra campos como la antropología forense, paleoantropología y la arqueología con el fin de interpretar cada uno de los factores que rodean al cadáver, tales como la conservación y destrucción, la acción del entorno como la antropofagia cadavérica, humedad, pH y la acción de fuerzas físicas, la intervención del hombre, entre otros. Los procesos bioquímicos que rodean la descomposición actualmente son un mundo poco explorado, además su compleja interacción con el mundo microbiológico y entomológico se han constituido en un verdadero reto para los expertos forenses quienes estudian la descomposición de los cuerpos y a su vez la conservación, proceso que describe la transición de un individuo desde “la biosfera hasta la litosfera”. [2-4]

La adecuada interpretación de los signos observados en el cadáver debe basarse en el abordaje semiológico ordenado y sistematizado con el fin estimar el intervalo post mortem además de poder diferenciar entre eventos traumáticos durante los períodos pre mortem y post mortem.

Después de la muerte se inicia una cascada de eventos entre los que podemos nombrar: la rigidez, las hipostasias cadavéricas (livideces), la putrefacción con sus diferentes fases (cromática, enfisematosa, licuefactiva y esqueletización), cuyo resultado final es la destrucción del cuerpo, sin embargo, estos fenómenos van de la mano con el entorno formando un lazo complejo; en el ecosistema cadáver – entorno, éste último juega un papel importante en el proceso de descomposición, influyendo directamente en el bioma tanatómico humano que inicia su modificación durante la etapa agónica que favorece a la translocación bacteriana post mortem secundaria a la inactivación del sistema inmunológico y su posterior diseminación a todo el cuerpo a través de la circulación post mortem, en el trópico la descomposición es más acelerada debido a las altas temperaturas

(21°C – 38°C) y a la humedad existente, por tanto, estimar un intervalo post mortem tomando en cuenta únicamente la temperatura ambiental puede ser un error grave. [5, 6 7]

Cuando ocurre el deceso la falta de oxígeno en los tejidos causa estrés metabólico que conlleva a la activación y liberación de enzimas que destruyen a las células, fenómeno conocido como autolisis, esta actividad proteolítica puede ser más acelerada cuando predominan las altas temperaturas en el entorno y suele ser más lenta en climas fríos, adicionalmente a eso las condiciones que llevan a la muerte también pueden acelerar o enlentecer este proceso, como por ejemplo la sepsis, traumatismos, hemorragias profusas; como el cuerpo forma parte de un ecosistema, existe también la influencia de los seres vivos que se alimentan del cadáver precipitando aún más su destrucción. [8]

Fenómenos cadavéricos

Los fenómenos cadavéricos se rigen por el estrecho vínculo del ecosistema cadáver-entorno, ellos pueden llevar a dos destinos y son la destrucción o la conservación del individuo; en este capítulo se mencionarán los fenómenos destructivos y conservatorios como ejemplos de los efectos del entorno:

Putrefacción

Este fenómeno se debe a la acción de las bacterias sobre el tejido, esta etapa abarca las fases cromática, enfisematosa, licuefactiva y de reducción esquelética o esqueletización; en la fase cromática se puede apreciar la aparición de la mancha verde abdominal a las 24 horas posterior al fallecimiento, se localiza frecuentemente en la fosa ilíaca derecha, puede tener localizaciones atípicas, estas a su vez influenciadas por heridas premortem o postmortem que facilitan la colonización tisular por bacterias del entorno, la fase enfisematosa está dada por la formación de gases debido al metabolismo de las bacterias que causan la tumefacción tisular y también en este período se aprecia la red venosa o veteado venoso superficial ocasionada por la circulación post mortem la cual distribuye los fluidos ricos en microorganismos por toda la anatomía, este período puede durar de 7 a 15 días, en la fase licuefactiva los tejidos comienzan a reblandecerse, la epidermis de despega formando ampollas llenas de líquido con aspecto vinoso, los gases empiezan a

escapar del cuerpo y los órganos se reblandecen y liberan líquido rico en microorganismos, este período va de semanas a meses, en la fase de esqueletización existe reblandecimiento tisular severo y finalmente se forma un magma tisular denominado putrílago, en esta etapa comienza la desarticulación del esqueleto, puede durar de meses a años. [7]

Fenómenos conservadores

El curso natural de la materia orgánica es la destrucción, sin embargo, no siempre se cumple esta ley y los fenómenos destructores suelen enlentecerse y detenerse debido a factores extrínsecos; los fenómenos conservadores pueden ser por efectos del entorno (naturales) o por la acción del hombre (artificiales); entre los fenómenos naturales tenemos la momificación y se debe a la desecación de los tejidos, esto detiene el crecimiento bacteriano, los tejidos momificados son duros, quebradizos y su volumen se reduce de manera impresionante, este proceso puede durar desde semanas hasta años, otro proceso es la saponificación, se da por la hidrolisis de las grasas y su combinación con calcio y magnesio, transformación similar a los jabones, esto es debido a la humedad

y escaso flujo de aire, los tejidos ricos en adipocitos tienen la tendencia a ser untuosos, viscosos cuando están húmedos, cuando estos se secan tienen consistencia dura, este fenómeno se instaura desde las 2 semanas hasta los 12 meses.[9]

Existen fenómenos íntimamente relacionados con la interacción del cuerpo y los elementos metálicos de la estructura del ataúd, la corificación es un ejemplo de este fenómeno, tiene su principal acción en la piel y los tejidos corificados tienen un color gris o marrón amarillento, similar al cuero recién curtido, tienen más elasticidad que los tejidos momificados debido a la humectación por parte de las grasas subcutáneas, este fenómeno puede instaurarse en meses o años, siempre y cuando el cuerpo esté en un ambiente hermético [9]

¿Cuáles son los factores que modifican la destrucción de un cuerpo?

El medio en el que se encuentra el cadáver llevará a cabo un papel importante, en los cadáveres expuestos al aire el proceso de descomposición suele ser más rápido en comparación con los cuerpos sumergidos o enterrados, esto se debe a que en estos ambientes hay proliferación de bacterias anaerobias cuyo metabolismo es mucho más

lento que su contraparte aerobia; la vegetación juega un rol crucial, las raíces interactúan con la estructura ósea degenerando el remanente de la matriz proteica, favoreciendo a la descalcificación, pueden penetrar el hueso causando fisuras y fracturas, el pH de los suelos también influye, los restos tienen la tendencia a descomponerse rápidamente en suelos ácidos que se ven en zonas ricas en vegetación y humedad, mientras que en suelos alcalinos este fenómeno suele ser más lento, esto se relaciona a que estos últimos se encuentran en regiones secas. (10)

Fenómenos destructores y conservadores:

Izq: Individuo masculino cuya la piel se encuentra deshidratada con aspecto rígido, nótese en el recuadro inferior la indemnidad del globo ocular, la córnea conserva su brillo

Der: Individuo masculino cubierto con restos de tierra arcillosa, la piel tiene un aspecto rígido, similar a la textura de la goma

Ambos cadáveres fueron encontrados en una fosa común de 2,5 metros de profundidad, la compresión ejercida por el suelo colapsa la red vascular de la piel, esto bloquea los fluidos impulsados por la circulación post mortem, el medio con baja tensión de oxígeno combinado con la humedad favorece a la aparición incipiente del fenómeno de saponificación. Las vísceras se encontraban extremadamente reblandecidas, la data de muerte se estableció entre 7 y 15 días.

Izq: Individuo masculino inhumado en una zona húmeda, el ataúd metálico estuvo sumergido en agua durante 38 años, esto debido a la alta cantidad de agua subterránea.

Der: Los tejidos blandos de la cara tienen un aspecto brillante, de color marrón oscuro, la consistencia de la piel era similar a la del corcho.

La saponificación tardía confiere a los tejidos blandos del cadáver una consistencia dura y algo quebradiza, es importante contar con la mayor cantidad de datos relacionados al caso con el fin de evitar errores al momento de asignar el intervalo post mortem.

Izq: Individuo de sexo femenino encontrada en una fosa común, se puede apreciar el aspecto rígido del cadáver.

Der: Nótese el pie en donde se observa la piel adherida a los planos óseos, la misma está seca, aún se observa la ausencia de la lámina ungueal con conservación parcial del tejido subungueal (flecha).

La momificación se caracteriza por resequedad de los tejidos blandos, les confiere una textura rígida y quebradiza, se debe abordar el cuerpo de manera integral y sumar los hallazgos morfológicos, en este caso se determinó que la data de muerte fue de 20 años.



Recomendaciones:

- Antes de establecer la data de muerte se debe tener información relacionada con los acontecimientos que rodearon la muerte del individuo
- El cuerpo debe abordarse de manera integral, se debe evitar determinar un intervalo post mortem basándose en los hallazgos macroscópicos

Antropofagia cadavérica:

Izq: Se puede apreciar un pie momificado, en la superficie cutánea se observan múltiples orificios irregulares producto de la antropofagia cadavérica (flechas), en restos momificados es frecuente encontrar insectos devorando las partes blandas remanentes.

Der: Hueso de la pelvis ósea con indicios de antropofagia cadavérica. Nótese en la cortical ósea las marcas producidas por los órganos dentarios de la fauna local y ausencia parcial de la corteza ósea (flechas).

La antropofagia cadavérica juega un rol importante en la destrucción de los cadáveres, es importante identificar dichos signos ya que pueden inducir a un error en la asignación de la data de muerte.

En la presente agrupación fotográfica se aprecia el cráneo de un individuo masculino, se puede apreciar la ausencia de partes blandas, en la visión lateral izquierda se identifica la transición entre una tonalidad de color marrón y una extensa zona blanquecina (flecha), esta es producto de la exposición solar. Es importante mencionar que la osamenta fue encontrada en una zona boscosa, gran parte de las piezas óseas no fueron recuperadas debido a la acción de la fauna local. La data de muerte se estableció entre 6 y 12 meses tomando en cuenta los hallazgos morfológicos, posterior a las investigaciones se determinó que el individuo fue asesinado 9 meses antes del descubrimiento de los restos óseos.

La comunicación entre los integrantes del equipo de expertos es crucial al momento de abordar cada caso.

Restos óseos con avanzado deterioro:

Izq: La evaluación de la cavidad medular es de vital importancia al momento de establecer la data de muerte, en este segmento óseo se puede apreciar la cavidad medular con remanente tisular de color negro (flecha), durante la manipulación era quebradizo, se desprendía fácilmente.

Der: Hueso en avanzado estado de descomposición, se puede apreciar la ausencia de la médula ósea, la cavidad medular es irregular y porosa (flecha blanca); también se puede apreciar una fractura debido a efectos tafonómicos (flecha amarilla), nótese que esta sigue el eje longitudinal del hueso.

Las características morfológicas permiten asignar una data de muerte aproximada, según Mueller (1940) el tejido medular desaparece entre los 5 y 10 años, mientras que todo remanente de materia orgánica desaparece después de los 10 años de la cavidad medular. El caso expuesto a la izquierda pudiera tener menos de 5 años según Mueller, sin embargo, la data de muerte fue de 20 años, es importante integrar las características del suelo y el entorno para determinar el tanatocronodiagnóstico, en el caso de la derecha la data de muerte fue más de 50 años.



A y B: Rama horizontal de la mandíbula (visión lateral y medial), se puede apreciar la erosión del hueso cortical y de los órganos dentarios, en la visión media se identifican remanentes de raíces dentro del canal medular (flecha).

C: Remanentes óseos con marcada fragilidad, ausencia de tejidos blandos y se puede apreciar un segmento de raíz dentro del canal medular.

Los suelos ácidos son responsables de la destrucción acelerada de los remanentes óseos, la combinación del pH y la acción de las raíces favorecen a la desmineralización y a la desnaturalización de la matriz proteica del hueso. Se pueden apreciar fracturas propias de la compresión del terreno. La superficie porosa y la fragilidad son elementos característicos de restos óseos con una data mayor a 50 años, morfologías compatibles con este caso.

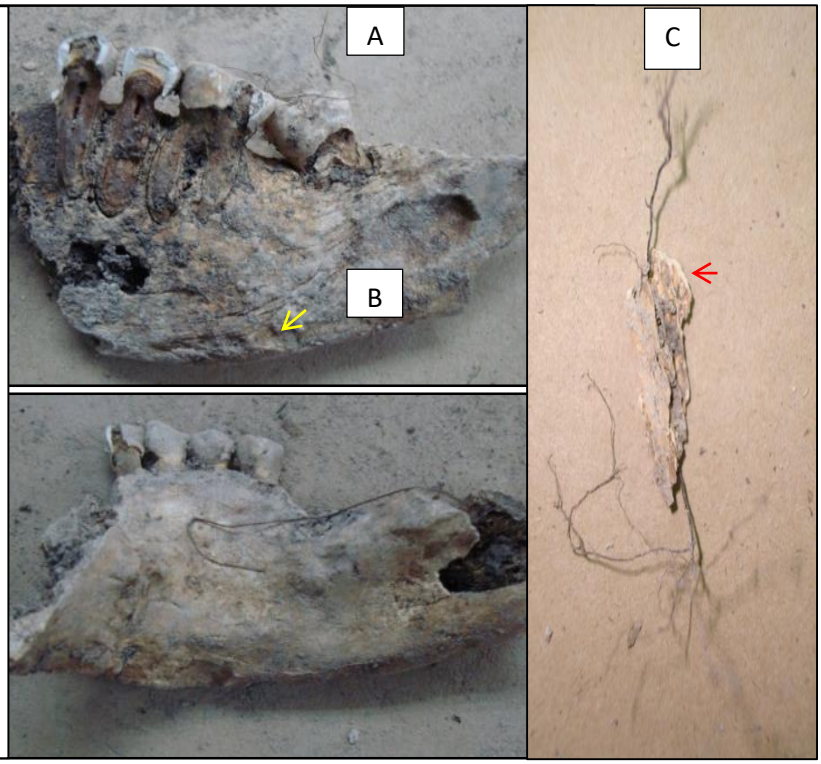

Fenómenos conservadores naturales y artificiales:

Cadáver de sexo femenino cuyo piel rostro está cubierto por moho y el remanente de piel bajo las vestimentas tiene un color marrón amarillento (flecha), tiene un aspecto acartonado, la causa de muerte fue debido a Histoplasmosis diseminada, en este caso se la presencia de hongos del medio ambiente se atribuye al uso de antibióticos durante la hospitalización, el diagnóstico se realizó post mortem por estudio histológico.

El ambiente y las condiciones previas del cadáver (antibióticoterapia y la tanatopraxia) favorecen a una disminución del metabolismo bacteriano, el entorno con baja tensión de oxígeno y la temperatura favorece a la deshidratación tisular y la descomposición de los ácidos grasos humecta el tejido confiriéndole cierto grado de plasticidad, la data de muerte en estos casos debe establecerse con cautela cuando se desconocen los datos del fallecimiento.

Recomendaciones:

- El equipo multidisciplinario debe estar en constante comunicación fluida para disminuir el margen de error al momento de abordar el cadáver
- No se debe establecer el tanatocronodiagnóstico sin tomar en cuenta los factores ambientales que rodean al cuerpo, se debe abordar como un nuevo ecosistema y así explicar el proceso natural de descomposición
- Todos los casos se deben manejar de manera individual debido a que cada cuerpo es un ecosistema único
- El estudio de restos óseos se debe realizar de la mano con el antropólogo forense, la visión del Anatomopatólogo y el Antropólogo forense permite integrar los hallazgos de manera casi perfecta y obtener resultados óptimos
- En el equipo de expertos todos son protagonistas, el trabajo en equipo permite una mejor integración del conocimiento

Referencias

1.- Stiner M. Taphonomy. Enciclopedia of Archeology. 2008, 2113-2119. https://doi.org/10.1016/B978-012373962-9.00304-6.

2.- Christensen A, Passalacqua N, Bartelink E. Forensic Taphonomy. Forensic Taphonomy. 2014, 119-147. https://doi.org/10.1016/B978-0-12-418671-2.00005-7.

3.- Christensen A, Passalacqua N, Bartelink E. Contemporary Issues in Forensic Anthropology. Forensic Taphonomy. 2014, 119-147. https://doi.org/10.1016/B978-0-12-418671-2.00005-7.

4.- Raffone C, Baeta M, Lambacher N, Granizo E, Etxeberria F, de Pancorbo M. Intrinsic and extrinsic factors that may influence DNA preservation in skeletal remains: A review. Forensic Science International. 2021; 325: 1-8: https://doi.org/10.1016/j.forsciint.2021.110859.

5. Pachar J. Cambios post mortem y data de la muerte en ambientes tropicales. Med Legal Costa Rica. 2013; 30 (2).

6.- Speruda M, Piecuch A, Borzęcka J, Kadej M, Ogórek Rafal. Microbial traces and their role in forensic science. J Appl Microbiol. 2022;132:2547–2557.

7.- Gisbert J, Villanueva E, Gisbert M. Fenómenos cadavéricos. En: Villanueva E, editor. Gisbert Calabuig, Medicina Legal y Toxicología. Sexta edición. España: Elsevier-Masson; 2004. p.191-213.

8.- Pope, Melissa A., "Differential decomposition patterns of human remains in variable environments of the Midwest" (2010). Graduate Theses and Dissertations. http://scholarcommons.usf.edu/etd/1741.

9.- Gonzalo J. Procesos conservadores del cadáver. En: Villanueva E, editor. Gisbert Calabuig, Medicina Legal y Toxicología. Sexta edición. España: Elsevier-Masson; 2004. p. 214-224.

10.- Luna I, Aranda C, García S, Kullock T, Salvarredy A, Pappalardo R, Miranda P, Noriega H. Factores de preservación diferencial de restos óseos humanos contemporáneos de la “Colección Chacarita”(Ciudad Autónoma de Buenos Aires,Argentina). Rev Arg Antrop Biol. 2012; 14: 53-67.